

ENVENIMATIONS ET EMPOISONNEMENTS PAR LES ANIMAUX VENIMEUX OU VÉNÉREUX III. ENVENIMATIONS PAR ELAPIDAE

J-P CHIPPAUX

- Travail de l'IRD (J.P.C., Médecin, Directeur de recherche à l'IRD), CP 9214, La Paz, Bolivie.
- Correspondance : J-P. CHIPPAUX, CP 9214, La Paz, Bolivie •
- Courriel : chippaux@ird.fr •
- Article sollicité

Med Trop 2007 ; **67** : 9-12

RÉSUMÉ • Les morsures d'Elapidae, moins fréquentes que celles de Viperidae, constituent une véritable urgence médicale en raison de la rapidité d'évolution du syndrome cobraïque. Le venin contient des neurotoxines qui provoquent une paralysie des muscles striés, notamment thoraciques. L'arrêt respiratoire, qui peut survenir en quelques heures, est précédé de symptômes neurologiques précurseurs (paresthésies et parésies locales puis atteignant les nerfs crâniens). Devant toute suspicion d'envenimation cobraïque, il est indispensable d'entreprendre une sérothérapie par voie veineuse directe pour stopper les conséquences de l'envenimation. La respiration artificielle doit accompagner la sérothérapie en cas de dyspnée.

MOTS-CLÉS • Envenimation - Elapidae - Cobra - Mamba - Serpent corail - Serpent marins - Sérum antivenimeux

VENOMOUS AND POISONOUS ANIMALS. III. ELAPIDAE SNAKE ENVENOMATION

ABSTRACT • Envenomation by Elapidae snakes is less frequent than by Viperidae snakes but represents a true medical emergency due to rapid progression of cobra syndrome. Elapidae venom contains neurotoxins that paralyze striated muscles especially in the thoracic cavity. Respiratory paralysis can occur within a few hours and is preceded by neurological symptoms (local paresthesia and paresis progressing to the cranial nerves). When cobra envenomation is suspected, antivenom administration by the direct venous route must be undertaken as quickly as possible to stop the envenomation process. Artificial ventilation is necessary in case of dyspnea.

KEY WORDS • Envenomation - Elapidae - Cobra - Mamba - Coral snake - Sea-snake - Antivenin.

Plus rares que les envenimations vipérides (1), les envenimations par Elapidae, ou envenimations cobraïques, représentent une urgence médicale. Elles s'observent dans toutes les régions à climat tropical ou équatorial, c'est-à-dire relativement doux, y compris en Australie où les Elapidae sont les seuls serpents venimeux présents (Fig. 1). Dans certains milieux écologiques naturels, forêt primaire, ou anthropisés, notamment les plantations industrielles d'arbres fruitiers (cocoteraies, palmeraies), jusqu'à 30 % des envenimations sont de type cobraïque.

La famille des Elapidae est composée uniquement d'espèces venimeuses. Elle comprend 60 genres et environ 300 espèces classées en plusieurs groupes : cobras africains et asiatiques, mambas africains, serpents corail américains et leurs parents africains ou asiatiques, bongares asiatiques, élapides australiens et serpents marins. Les Elapidae, très hétérogènes au point que l'on s'interroge pour les maintenir au sein de la

même famille, seraient apparus il y a moins de 20 millions d'années. Les cobras auraient abandonné les zones tempérées, l'Europe notamment, à la fin du miocène il y a 5 mil-

lions d'années. Les Elapidae sont des serpents généralement de même allure que les couleuvres, longs et fins en général ou, parfois, trapus comme certains Viperidae.

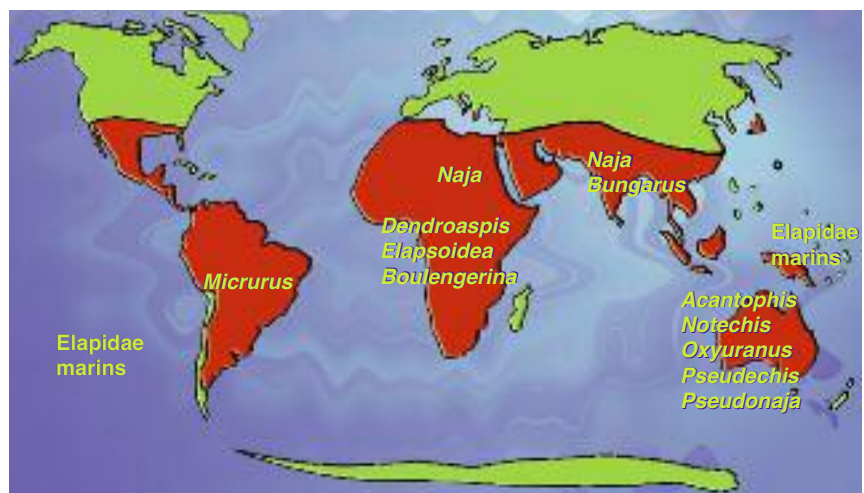


Figure 1 - Distribution des Elapidae.

Venin Trop Venin Trop Venin Trop Venin Trop

La symptomatologie présentée lors d'une envenimation par Elapidae constitue le syndrome cobraïque qui se manifeste par une paralysie locomotrice atteignant également les muscles respiratoires et évoluant vers la mort par asphyxie. Dans certains cas, une symptomatologie inflammatoire, nécrosante ou hémorragique peut être observée mais elle reste le plus souvent au second plan.

Appareil venimeux et composition du venin

L'appareil venimeux des Elapidae est de type protéroglyphe (2). Les crochets venimeux sont courts, fixes et placés en avant du maxillaire qui est de taille moyenne. Les mambas (*Dendroaspis*), strictement africains, possèdent un maxillaire plus long que les autres Elapidae et discrètement mobile, comme certains Elapidae australiens dont le maxillaire est très similaire. Le crochet est canaliculé, ce qui permet l'injection du venin sous pression. Celui-ci est fabriqué par une glande spécialisée logée dans la région temporale et reliée directement au crochet par un canal excréteur. Certaines espèces de cobras, africains surtout mais parfois aussi asiatiques, présentent une disposition particulière du crochet dont l'orifice de sortie est en position subterminale antérieure (Fig. 2), ce qui permet de projeter le venin à distance : ce sont les cobras cracheurs, responsables d'ophtalmies pouvant être sévères.

Le venin est nettement plus riche en toxines qu'en enzymes. Les toxines se fixent sur des récepteurs cellulaires spécifiques dont elles inhibent ou perturbent le fonctionnement. Les cytotoxines (ou cardiotoxines) ont une grande diversité d'effets pharmacologiques (contraction de la fibre musculaire striée, atonie du muscle cardiaque, hémolyse...). Elles provoquent une brusque dépolarisation irréversible de la membrane cellulaire, suivie de la destruc-

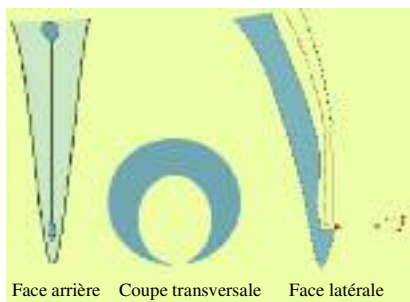


Figure 2 - Anatomie d'un crochet venimeux de *Naja nigricollis* (cobra cracheur).

tion de la cellule. Les neurotoxines bloquent la transmission neuromusculaire. Les toxines post-synaptiques, présentes chez tous les Elapidae, se lient aux récepteurs nicotinniques de l'acétylcholine de la jonction neuromusculaire. Elles entraînent une paralysie flasque des muscles squelettiques. Ces protéines appartiennent à deux groupes structuraux, les neurotoxines courtes (60-62 acides aminés, 4 ponts disulfures) et les longues (66-74 acides aminés, 5 ponts disulfures). Il est possible que les premières atteignent plus rapidement leur cible, mais les secondes auraient une liaison plus forte avec le récepteur cellulaire. Les toxines pré-synaptiques, plus volumineuses et plus complexes que les précédentes, empêchent la libération de l'acétylcholine. Elles présentent généralement une activité phospholipasique A₂ qui s'accompagne d'une destruction des fibres musculaires.

Le venin des Elapidae contient quelques enzymes dont l'action peut, dans certains cas, se révéler très toxique. C'est le cas des phospholipases qui hydrolysent les phospholipides sériques, entraînant la formation de lysolécithine provoquant une hémolyse. Chez d'autres espèces, les bongares notamment, les phospholipases agissent principalement sur la membrane pré-synaptique des neurones, mais aussi sur les fibres musculaires striées, ce qui se traduit par une paralysie motrice doublée d'une myolyse. Les estérases des venins d'Elapidae hydrolysent l'acétylcholine, ce qui complique la symptomatologie neurologique (3).

Les venins d'Elapidae australiens contiennent un activateur de la prothrombine qui transforme la prothrombine en thrombine et induit une coagulopathie de consommation suivie d'hémorragies sévères, en même temps que la symptomatologie neurologique se développe.

Clinique

Symptômes locaux

Après une morsure d'Elapidae, les signes inflammatoires sont absents ou faibles, et dans ce cas très localisés, ou encore retardés de vingt-quatre à quarante-huit heures. La douleur est absente, remplacée par une anesthésie locale et des paresthésies à type de picotements ou de

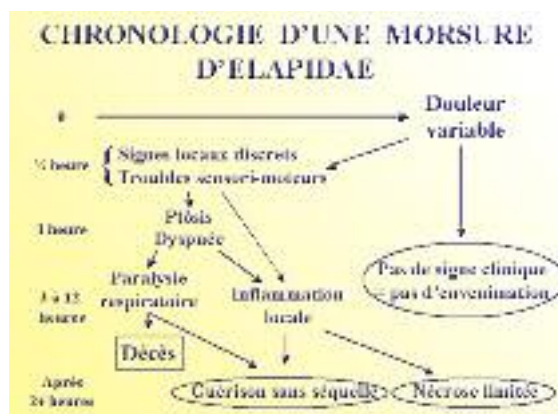


Figure 3 - Chronologie d'une morsure d'Elapidae.

fournillements qui remontent vers la racine du membre. Cependant, il existe des exceptions notables. Les cobras, notamment les cracheurs dont le venin est riche en cytotoxines, sont responsables de nécroses limitées se momifiant en douze à vingt-quatre heures (4). Les morsures de mambas sont très douloureuses (5). Les morsures de *Pseudechis* (Elapidae australien) sont également suivies de délabrements importants. Comme pour les envenimations vipérines (1), les traitements locaux aggravent souvent la symptomatologie et augmentent le risque de séquelles.

Troubles neurotoxiques

La paralysie flasque induite par les neurotoxines post-synaptiques d'Elapidae est de diagnostic évident. Le début est progressif. En une trentaine de minutes (Fig. 3), l'extension des symptômes locaux de la morsure se fait le long du membre mordu vers le niveau central. La ptôse palpébrale bilatérale est pathognomonique du syndrome cobraïque (Fig. 4). Elle est ensuite suivie par une dysphonie, puis une dyspnée qui s'aggrave rapidement. La mort survient dans un tableau d'asphyxie due à la paralysie des muscles respiratoires, associée à une baisse de la vigilance mais sans restriction de la conscience, sorte de coma lucide (6).

Les neurotoxines pré-synaptiques provoquent une symptomatologie neurologique très proche de ce qui vient d'être décrit. La progression centripète est plus lente ; l'atteinte des nerfs crâniens est tout aussi pathognomonique. Il s'y associe des myalgies importantes apparaissant dans l'heure qui suit la morsure ; une myoglobulinurie massive, qui peut entraîner une insuffisance rénale, survient 3 à 8 heures après la morsure, probablement en relation avec leur activité phospholipasique A₂. Quelques Elapidae possèdent ce type de toxines (*Bungarus*, plusieurs Elapidae

australiens ou marins notamment *Notechis*, *Pseudechis* ou *Enhydrina*) qui peuvent se compliquer de destructions musculaires, avec myoglobinurie et élévation spectaculaire des CPK, entraînant des séquelles non négligeables (7).

Enfin, quelques syndromes mineurs, tel le syndrome muscarinique (sueurs, hypersalivation, larmolement, acouphènes, phosphènes, myosis, dysphagie, douleurs abdominales, diarrhées et vomissements), accompagné de fasciculations et de crampes incoercibles, douloureuses, observés au cours des envenimations par *Dendroaspis*, ont été décrits (5). Ils sont liés à l'action synergique des dendrotoxines et des fasciculines qui, respectivement, favorisent la libération de l'acétylcholine et inhibent l'acétylcholinestérase (8). La gravité du syndrome muscarinique s'efface devant celle du syndrome cobraïque. Cependant, on surveillera particulièrement le risque d'hypotension et d'encombrement bronchique.

On retrouve des symptômes très similaires, mais avec une étiologie probablement différente, chez certains serpents marins, comme *Enhydrina* ou *Laticauda*. Ils peuvent évoluer, parfois assez rapidement vers un syndrome convulsif de pronostic nettement plus réservé. Il traduit une atteinte centrale peu accessible au traitement, notamment antivenimeux.

Troubles de la coagulation

Seuls les Elapidae australiens provoquent un syndrome hémorragique. L'activation de facteurs de la coagulation situés en amont de la transformation du fibrinogène (action sur la prothrombine ou sur la thrombine) va entraîner une coagulation intravasculaire disséminée plus ou moins typique avec, notamment, une déplétion des plaquettes sanguines et l'augmentation des produits de dégradation de la fibrine.

Atteintes oculaires

La projection de venin dans l'œil est douloureuse et déclenche une hyperhémie conjonctivale importante et persistante, et parfois l'apparition d'un chémosis. La douleur est intense et accompagnée, comme dans toute conjonctivite, d'une photophobie. En l'absence de traitement ou, pire, lorsque des traitements traditionnels sont appliqués (mélange de jus de citron, de piment ou d'autres plantes plus ou moins agressives), des lésions cornéennes définitives peuvent se constituer (9).

Complications à long terme

Elles sont exceptionnelles dans les envenimations cobraïques, en dehors des lésions musculaires locales dues aux phospholipases A₂ à action neurotoxique.

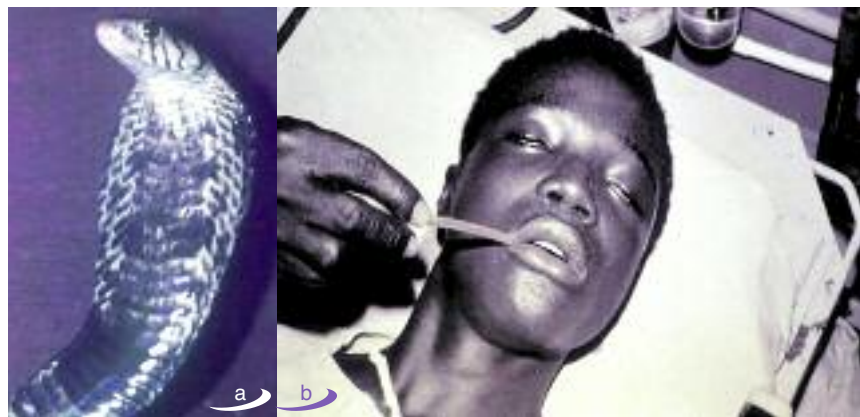


Figure 4 - *Naja melanoleuca* - a) *Cobra forestier* (© J.P. Chippaux) ; b) *Ptôsis palpébral* (© E. Stahel).

Traitement

Comme pour les envenimations vipérides, il convient de ne pas aggraver la symptomatologie, locale, notamment par des manœuvres iatrogènes. La priorité, dans le cas de l'envenimation cobraïque, est d'assurer en permanence le maintien de la fonction respiratoire.

Gestes de premiers secours

Les morsures d'Elapidae bénéficient, plus que toute autre, de la contention du membre mordu. En effet, le venin diffuse dans l'organisme par voie lymphatique et l'interruption de cette circulation superficielle permet de retarder les symptômes. On rassurera la victime et on immobilisera le membre mordu par un bandage ajusté mais non serré (pouls artériels distaux perçus). L'évacuation vers un centre médicalisé doit être entreprise aussitôt.

En cas d'atteinte oculaire, le lavage abondant de l'œil avec de l'eau, si possible stérile et de préférence additionnée de NaCl à la concentration de 9 g.l⁻¹, constitue le meilleur traitement. L'administration d'un collyre antiseptique et antalgique pourra être prescrit. Les corticoïdes et l'application locale de sérum antivenimeux sont formellement contre-indiqués. Ils risquent d'aggraver les lésions cornéennes et de favoriser la surinfection. La sérothérapie par voie générale est inutile.

Les troubles respiratoires nécessitent une ventilation assistée d'urgence (7), en fonction de l'appareillage disponible.

Traitement médical

On confirmera la réalité de l'envenimation grâce à un interrogatoire rapide mais précis (circonstances, premiers symptômes apparus). L'examen clinique de la victime, notamment neurologique, permet de consta-

ter l'envenimation et, par la rapidité et l'intensité des signes cliniques, d'en mesurer la gravité. La symptomatologie survient le plus souvent dans les 10 minutes qui suivent la morsure.

Le lavage et la désinfection de la plaie seront soigneux. La prophylaxie antitétanique sera assurée.

Sérothérapie

Comme pour les envenimations vipérides, elle est absolument indispensable devant tout symptôme neurologique évoquant une envenimation cobraïque (10). En effet, la rapidité d'intervention est ici un facteur essentiel de succès. L'idéal serait d'administrer le sérum antivenimeux, par voie veineuse systématiquement, avant que les neurotoxines ne parviennent aux synapses neuromusculaires. Ensuite, une fois fixées sur leur récepteur cholinergique, il devient beaucoup plus difficile de les en arracher. C'est donc une question d'heures, deux à cinq tout au plus.

La tolérance des fragments d'immunoglobulines hautement purifiées actuellement commercialisées est excellente et les risques d'effets secondaires sont devenus très réduits (11, 12).

Dans les envenimations cobraïques, il est recommandé d'administrer le sérum antivenimeux à forte dose (au minimum 20 ml en première intention) en injection directe lente (5 minutes) plutôt qu'en perfusion. Une nouvelle injection de sérum antivenimeux sera décidée si aucune amélioration clinique n'est constatée deux heures après la fin de l'administration de la dose initiale. La surveillance clinique sera constante jusqu'à la récupération complète de la fonction respiratoire. Ultérieurement, la surveillance peut se limiter à un examen biquotidien. Le pouvoir neutralisant du sérum antivenimeux sur les neurotoxines correspond le plus souvent à un minimum de deux ampoules.

Traitement symptomatique

Il doit nécessairement accompagner la sérothérapie. Trois tableaux cliniques se rencontrent à ce stade : le syndrome cobraïque, les syndromes hémorragiques dans le cas des envenimations par Elapidae australiens et les complications nécrotiques (locales ou musculaires).

Le syndrome cobraïque se traite par la ventilation assistée comme une curarisation. Elle doit être poursuivie jusqu'à récupération complète de la fonction respiratoire. La sérothérapie massive itérative permet le déplacement des neurotoxines fixées sur les récepteurs cholinergiques. L'administration de néostigmine ($80 \mu\text{g}\cdot\text{kg}^{-1}$) ou d'édrophonium ($130 \mu\text{g}\cdot\text{kg}^{-1}$) dans le cas d'envenimation par Elapidae a ses partisans (7), de même que celle de 3,4-diaminopyridine ($2 \mu\text{g}\cdot\text{kg}^{-1}$ en IV) qui favorise la libération d'acétylcholine dans le cas d'envenimation par une neurotoxine pré-synaptique (*Bungarus*, notamment). Le syndrome muscarinique, dans le cas des envenimations par *Dendroaspis*, sera traité par de l'atropine (2 mg en IV, puis 0,5 mg toutes les 15 minutes jusqu'à disparition des symptômes). Cependant, l'atropine potentialise l'action curarisante des neurotoxines et son emploi devra être très prudent en cas d'apparition d'une ptôse palpébrale qui inaugure le syndrome cobraïque (5 ; 8).

• *La surveillance et le traitement des syndromes hémorragiques* ne seront entrepris que dans le cas des morsures par Elapidae australiens. Il s'agit d'une CIVD, répondant parfaitement à la sérothérapie ainsi qu'au traitement symptomatique d'une CIVD. L'administration de sang frais ou de facteurs isolés alimente le processus de consommation et ne semble avoir aucune indication ici, sauf en cas d'anémie aiguë (hémoglobine inférieure à 8 g/dl-1).

• *L'excision de la zone infarciée ou nécrosée* n'a d'intérêt qu'une fois la nécrose stabilisée, ce qui peut demander plusieurs jours. En attendant, un examen biquotidien avec lavage soigneux de la morsure (bain de solution de Dakin) permettra de limiter le risque de surinfection. La myolyse est surveillée cliniquement et biologiquement (CPK). Il semble qu'aucun traitement autre que la sérothérapie ne soit vraiment efficace. La chirurgie réparatrice sera envisagée ultérieurement, une fois la cicatrisation obtenue.

RÉFÉRENCES

- 1 - CHIPPAUX JP - Envenimations et empoisonnements par les animaux venimeux ou vénéneux. II. Envenimations par Viperidae. *Med Trop* 2006 ; **66** : 423-8.
- 2 - CHIPPAUX J.-P., GOYFFON M. - Envenimations et intoxications par les animaux venimeux ou vénéneux. I. Généralités. *Med Trop* 2006 ; **66** : 215-20.
- 3 - CHIPPAUX JP - Venins de serpent et envenimations. IRD ed., Paris, coll. «Didactiques» 2002, 288 p.
- 4 - CHIPPAUX JP, N'GUESSAN G, PARIE FX *et Coll* - Spitting Cobra (*Naja nigricollis*) bite. *Trans R Soc Trop Med Hyg* 1978 ; **72** : 106.
- 5 - CHIPPAUX JP, COURTOIS B, ROUMET D, EYEBIYI R - Envenimation par morsure de Mamba (*Dendroaspis viridis*) : à propos d'une observation à évolution favorable. *Med Trop* 1977 ; **37** : 545-9.
- 6 - TRISHNANANDA M, OONSOMBAT P, DUMAVIBHAT B *et Coll* - Clinical manifestations of cobra bite in the Thai farmer. *Am J Trop Med Hyg* 1979 ; **28** : 165-6.
- 7 - WARRELL DA, LOOAREESUWAN S, WHITE NJ *et Coll* - Severe neurotoxic envenoming by the Malayan krait *Bungarus candidus* (Linnaeus): response to antivenom and anticholinesterase. *Brit Med J* 1983 ; **286** : 678-80.
- 8 - LEE CY, CHEN YM, JOUBERT FJ - Protection by atropine against synergistic lethal effects of the angusticeps-type toxin F7 from eastern green mamba venom and toxin I from black mamba venom. *Toxicon* 1982 ; **20** : 665-667.
- 9 - WARRELL DA, ORMEROD LD - Snake venom ophthalmia and blindness caused by the spitting cobra (*Naja nigricollis*) in Nigeria. *Am J Trop Med Hyg* 1976 ; **25** : 525-9.
- 10 - CHIPPAUX JP, GOYFFON M - Venoms, antivenoms and immunotherapy. *Toxicon* 1998 ; **36** : 823-46.
- 11 - CHIPPAUX JP, LANG J, EDDINE SA *et Coll* - Short report : treatment of snake envenomations by a new polyvalent antivenom composed of highly purified F(ab')₂: results of a clinical trial in northern Cameroon. *Am J Trop Med Hyg* 1999 ; **61** : 1017-8.
- 12 - CHIPPAUX JP, LANG J, EDDINE SA *et Coll* - VAO Investigators - Clinical safety and efficacy of a polyvalent F(ab')₂ equine antivenom in 223 African snake envenomations: a field trial in Cameroon. *Trans R Soc Trop Med Hyg* 1998 ; **92** : 657-62.

Conclusion

Les morsures cobraïques sont observées dans les régions tropicales ou équatoriales en proportion plus faible que les envenimations vipérines. Elles n'en représentent pas moins une urgence médicale de première importance. Le tableau clinique est, en effet, dominé par le syndrome cobraïque, véritable curarisation qui se traduit par le blocage de l'influx nerveux dû aux neurotoxines et provoque la mort par paralysie des muscles respiratoires.

La sérothérapie administrée par voie veineuse directe lente, associée à la ventilation assistée en cas de dyspnée, est le seul traitement efficace. L'absence de séquelle, même en cas de réanimation prolongée est la règle dans ce type d'envenimation. La prise en charge doit cependant être précoce et rapide, faute de quoi l'administration de sérum antivenimeux, même en très forte quantité, perd beaucoup de son efficacité ■